

# *Ορθοπρωκτικές ανωμαλίες*


*Αποτελέσματα*

*Επιπλοκές και Εγκράτεια*



**Μόσχος Βερβερίδης**

*Επιμελητής Β' Χειρουργικής Κλινικής  
Νοσοκομείο Παιδων «Π. & Α. Κυριακού»*



Ειδικός

είναι εκείνος που έχει κάνει  
όλα τα πιθανά λάθη  
σε ένα πολύ περιορισμένο πεδίο

*Neils Bohr*

A vertical decorative bar on the left side of the slide. It features a color gradient from blue at the bottom to orange at the top. At the top, there are three arrows: a grey arrow pointing left, a red arrow pointing right, and a grey arrow pointing up.

# Αρχές μετεγχειρητικής αγωγής

- Μετεγχειρητική σίτιση
- Αντιβιοτικά
- Καθετήρας κύστεως
  
- Διαστολές πρωκτού
- Σύγκλειση στομίας
- Παρακολούθηση

# Επιπλοκές

- Συνυπάρχουσες ανωμαλίες
- Κολοστομία
- Ορθο-πρωκτο-πλαστική



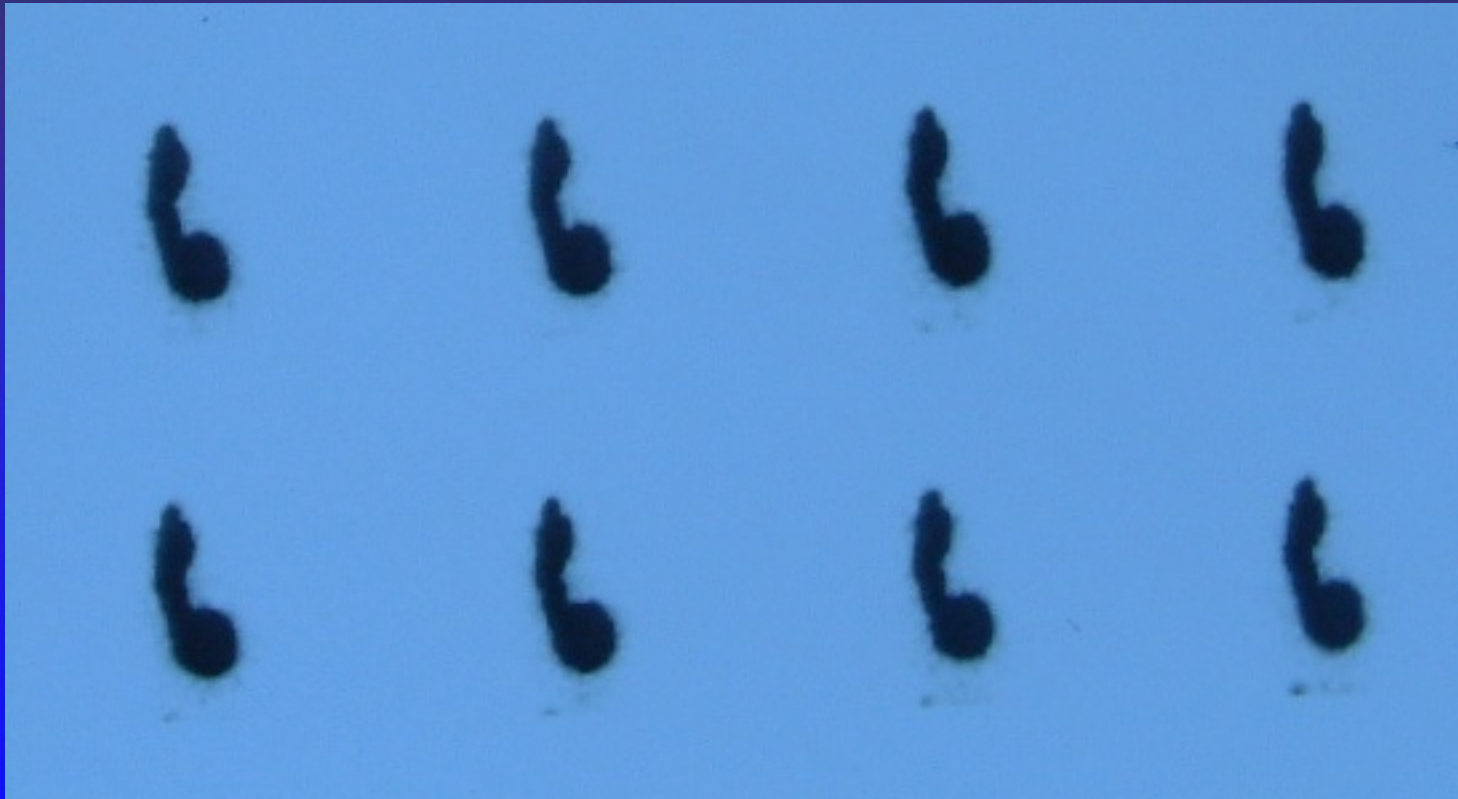# Επιπλοκές

από συνυπάρχουσες ανωμαλίες

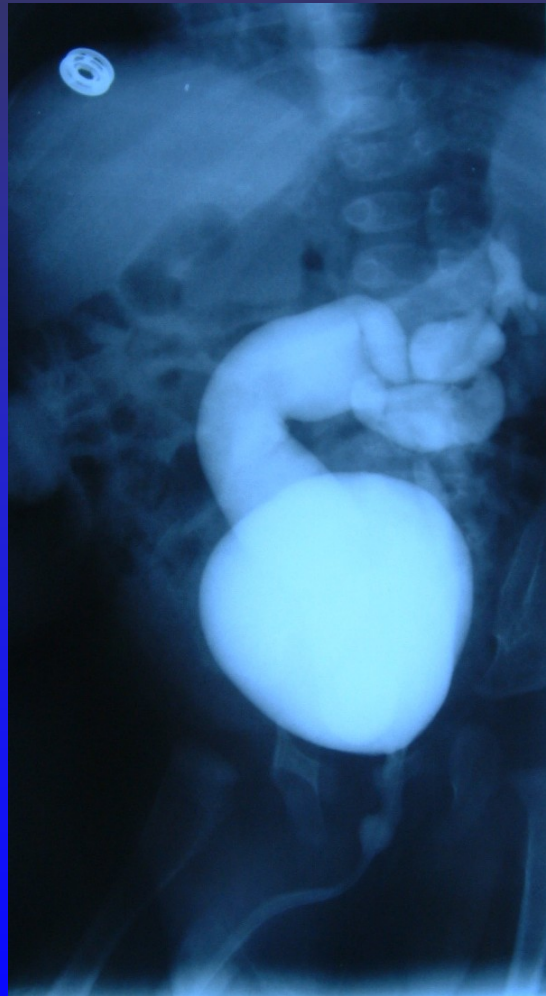## ➤ VACTERL

- V - Σπονδυλική στήλη
  - Παθήσεις νωτιαίου μυελού
- A – Ατρησία
  - Άλλες ατρησίες πεπτικού-Διάτρηση
- C - Καρδιά
  - Θνητότης
- TE – Τραχειο-οισοφαγικό συρίγγιο
  - Τύπου H
- R – Νεφροί-Ουροποιητικό
  - Μεταβολική οξέωση - πυελονεφρίτις

# Κυστεο-ουρητηρική παλινδρόμηση



Διασταυρούμενη εκτοπία νεφρού  
παλινδρόμηση και ουρολοιμώξεις



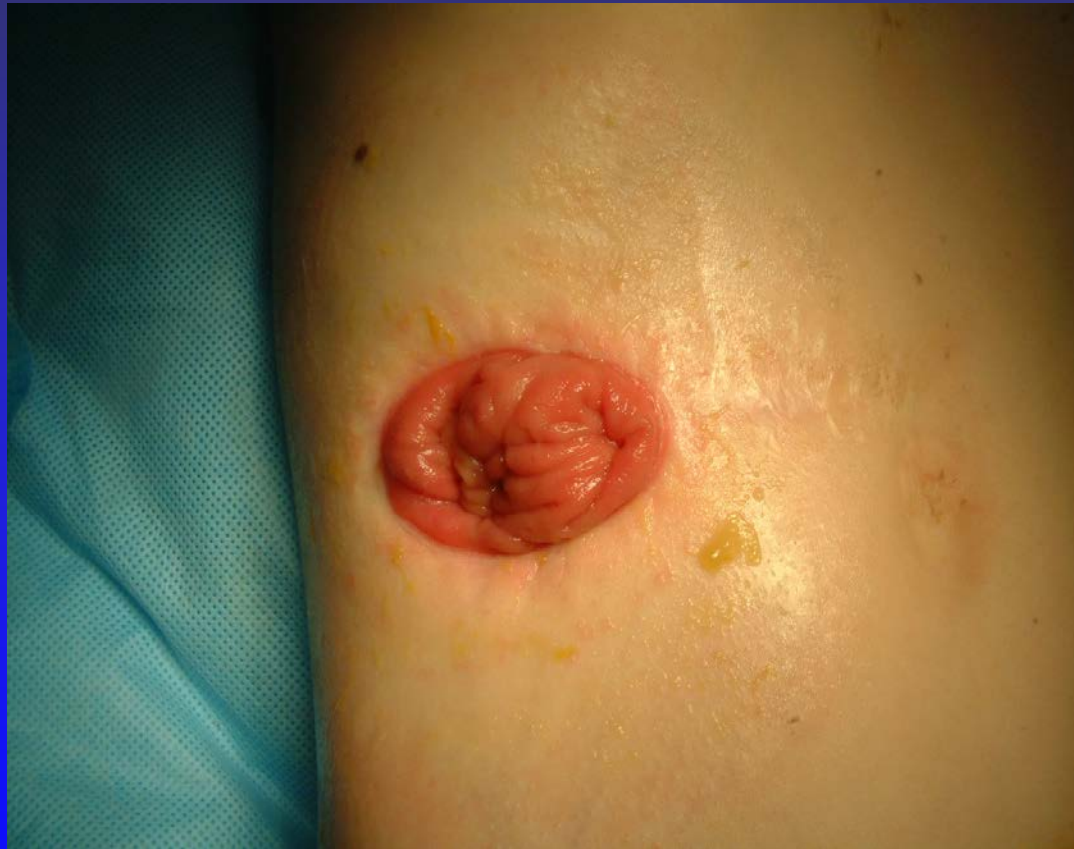A decorative vertical bar on the left side of the slide. It features a gradient from blue at the bottom to orange at the top. At the top, there are three arrows: a grey one pointing left, a red one pointing right, and a larger orange one pointing up.

# Επιπλοκές κολοστομίας

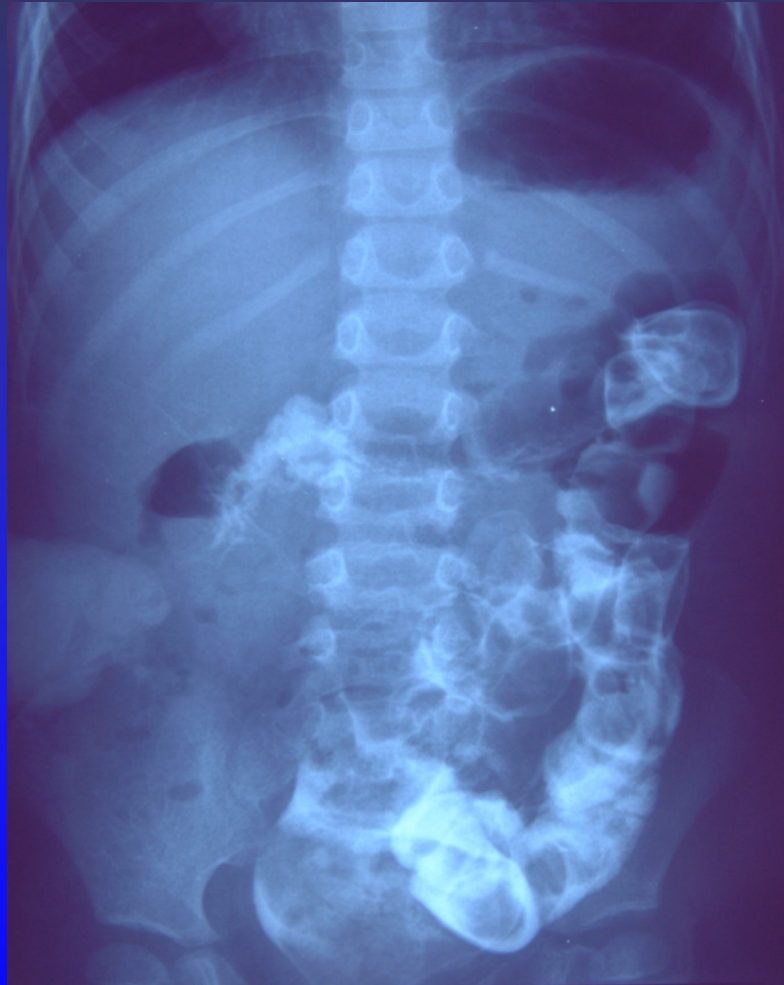- Εγκαρσιοστομία
  - Πρόπτωση
  - Δυσχέρεια καθαρισμού εντέρου
  - Δυσχέρεια απεικόνισης συριγγίου
  - Επιμόλυνση του ουροποιητικού
  - Μεγα-ορθοσιγμοειδές



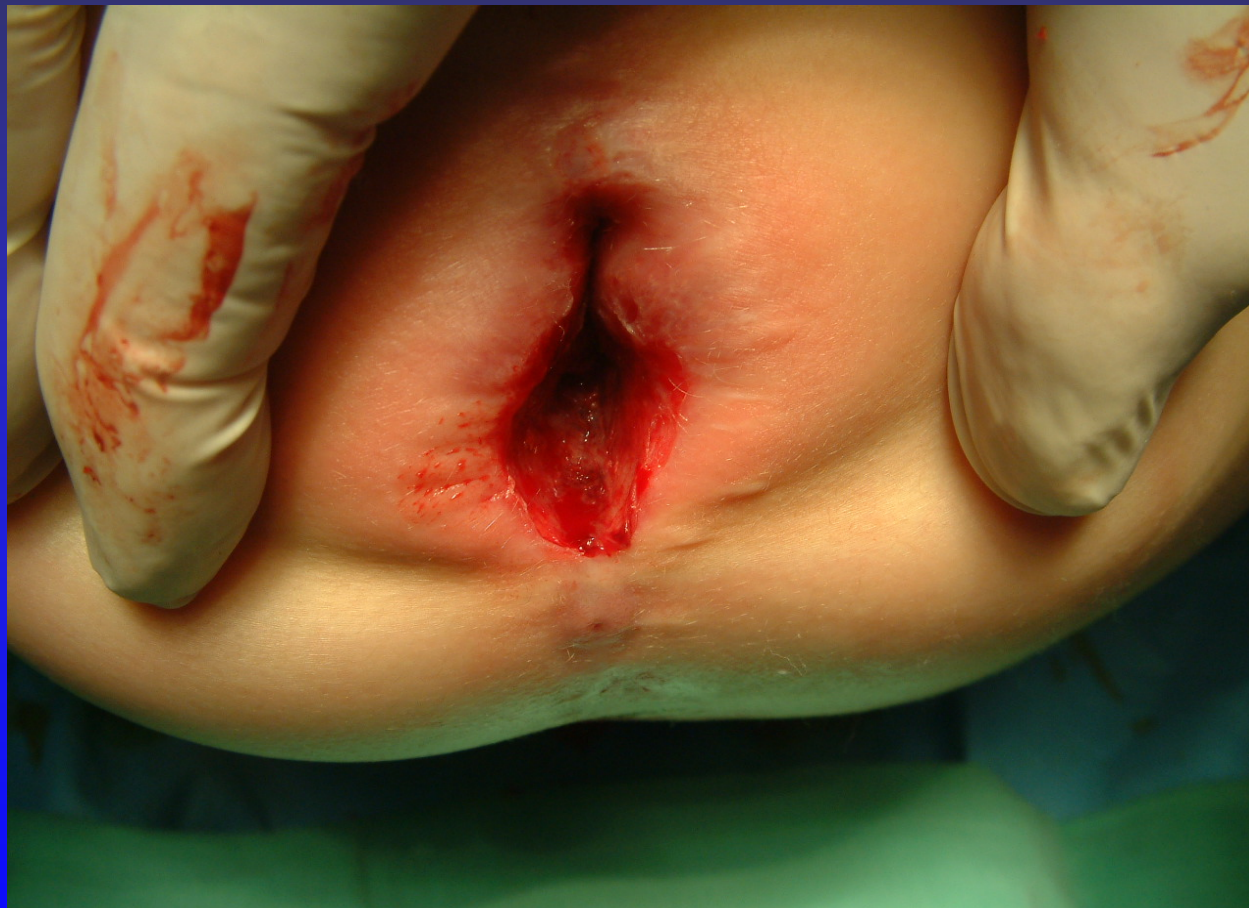# Εγκαρσιοστομία αγκύλης



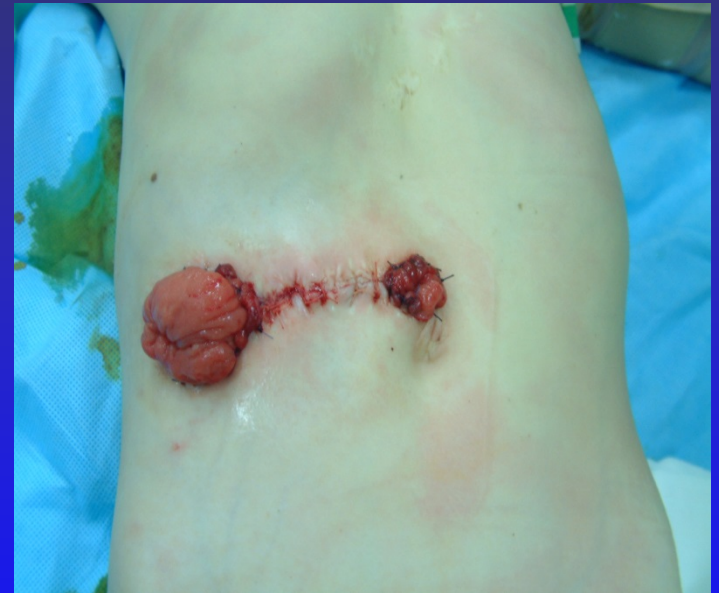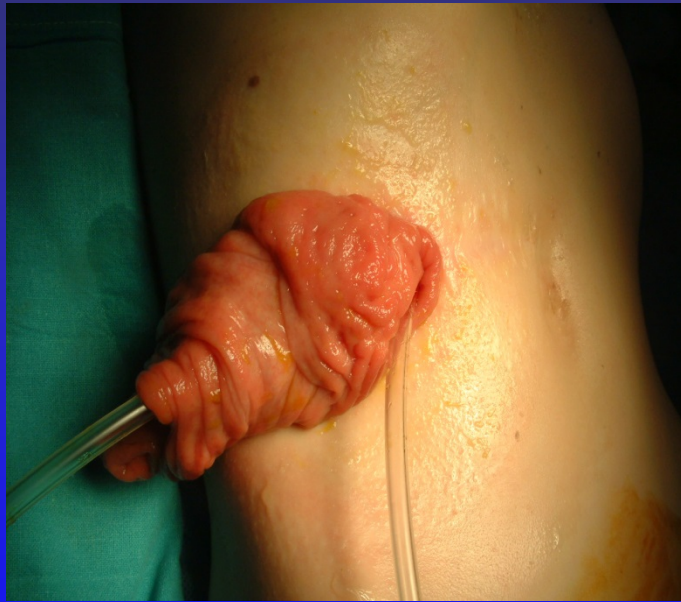
# Εγκαρσιοστομία αγκύλης



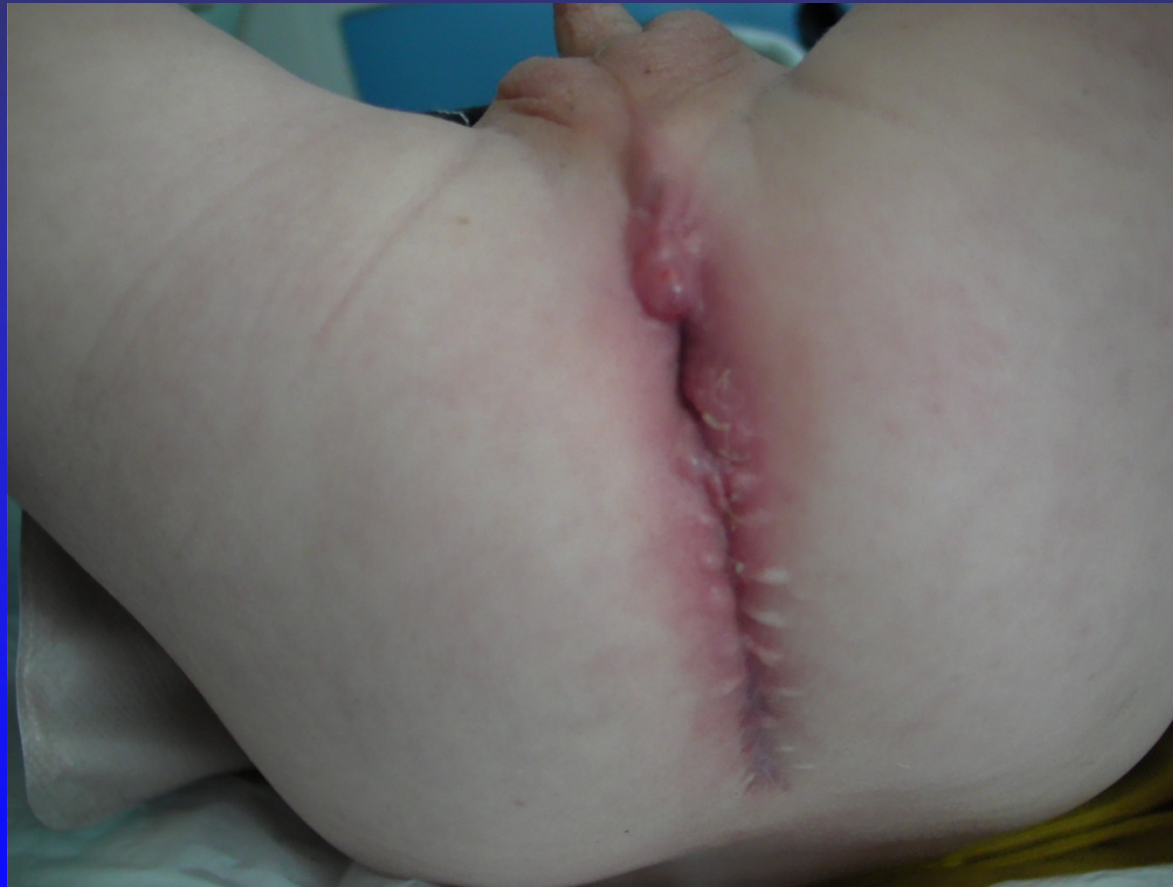Διάσπαση περινεϊκού τραύματος  
Επιμόλυνση από εγκαρσιοστομία αγκύλης



# Εγκαρσιοστομία αγκύλης – Πρόπτωση Μετατροπή σε διαχωρισμένη



Μερική επούλωση  
μετά διαχωρισμό της κολοστομίας

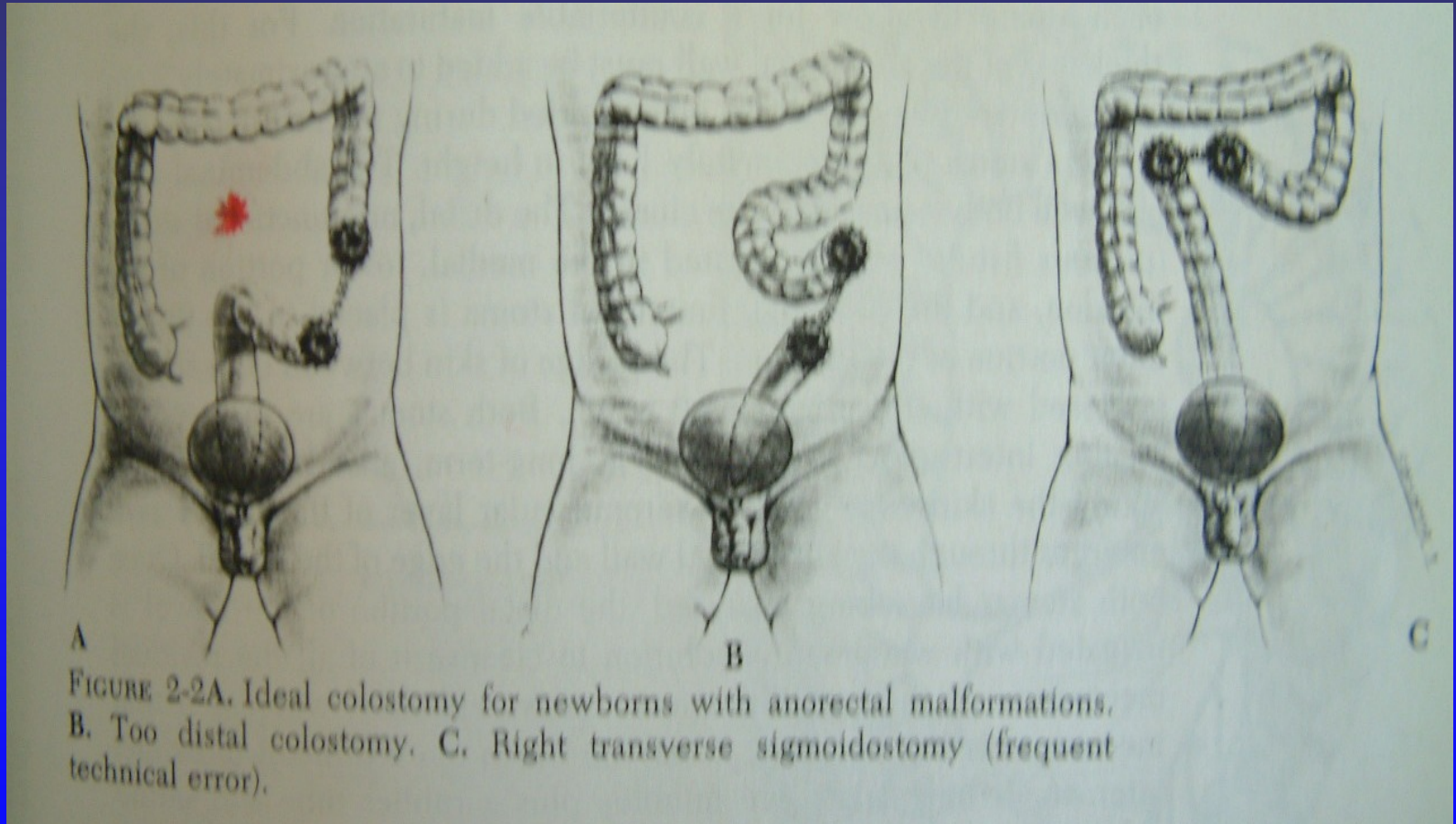


A decorative vertical bar on the left side of the slide. It features a vertical gradient from blue at the bottom to orange at the top. At the top, there are three arrows: a grey arrow pointing left, a red arrow pointing right, and a white arrow pointing up.

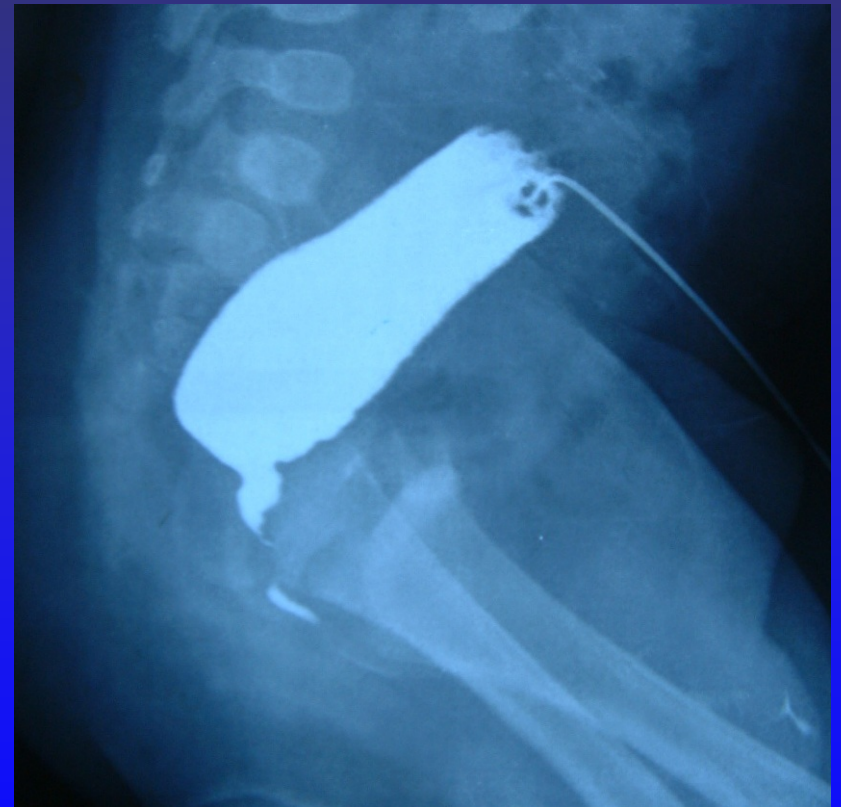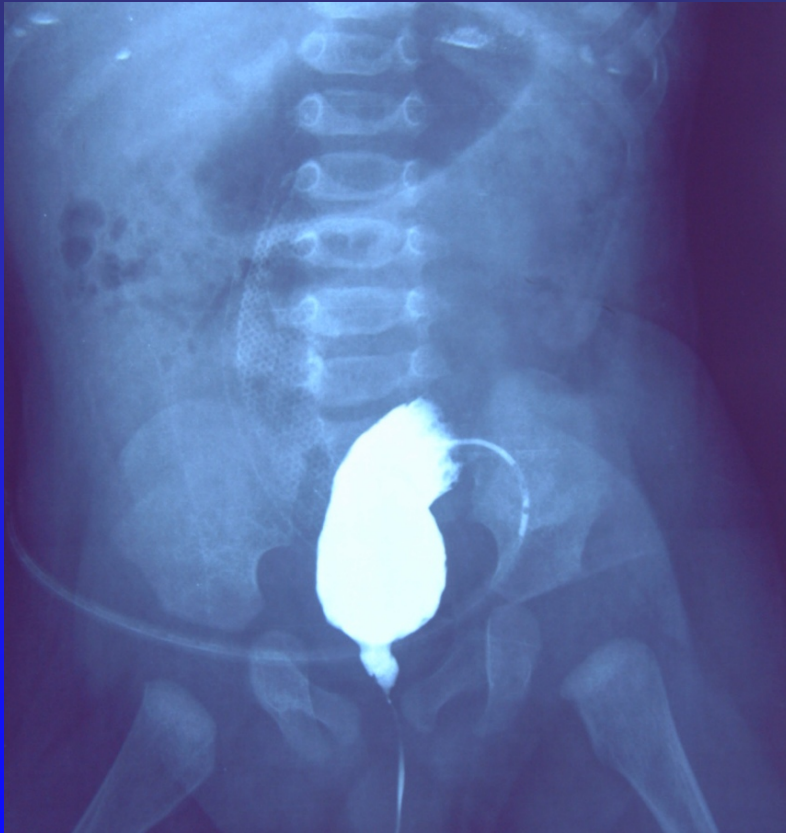# Επιπλοκές κολοστομίας

- Σιγμοειδοστομία
  - Βραχύ ορθό
  - Ορθοσιγμοειδές με τάση
  - Μεγα-ορθοσιγμοειδές
  - Επιμόλυνση του ουροποιητικού

# Διαχωρισμένη σιγμοειδοστομία

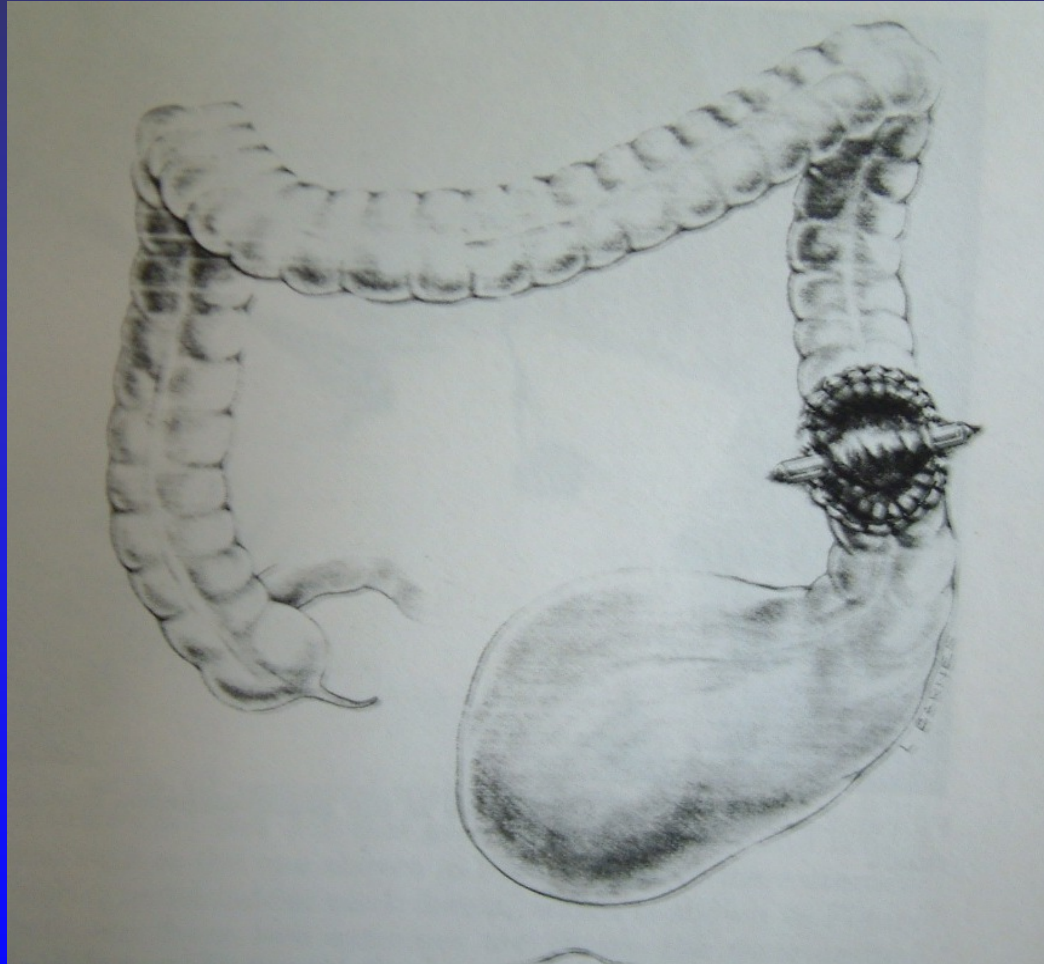


# Διαχωρισμένη σιγμοειδοστομία Βραχύ ορθοσιγμοειδές





# Σιγμοειδοστομία αγκύλης



A vertical bar on the left side of the slide, transitioning from orange at the top to purple at the bottom. It features a grey arrow pointing up, a grey arrow pointing left, and a red arrow pointing right.

# Επιπλοκές Ορθο-πρωκτο-πλαστικής

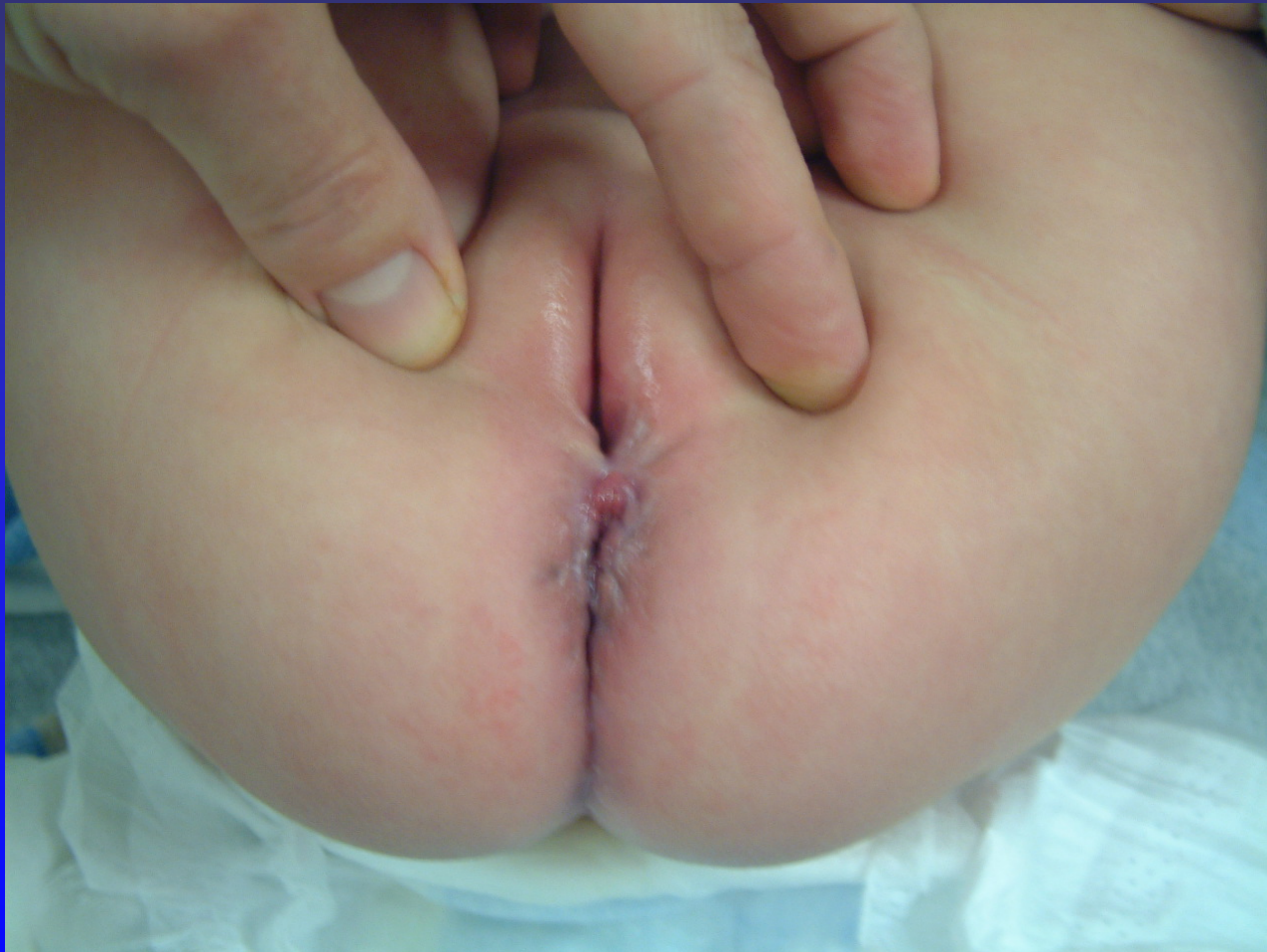- Πρώιμες
  - Λοίμωξη-διάσπαση τραύματος
  - Στένωση πρωκτού – κόλπου
  - Πρόπτωση βλεννογόνου
  - Κακώσεις ουροποιητικού
- Οψιμες
  - Δυσκοιλιότητα
  - Ακράτεια κοπράνων



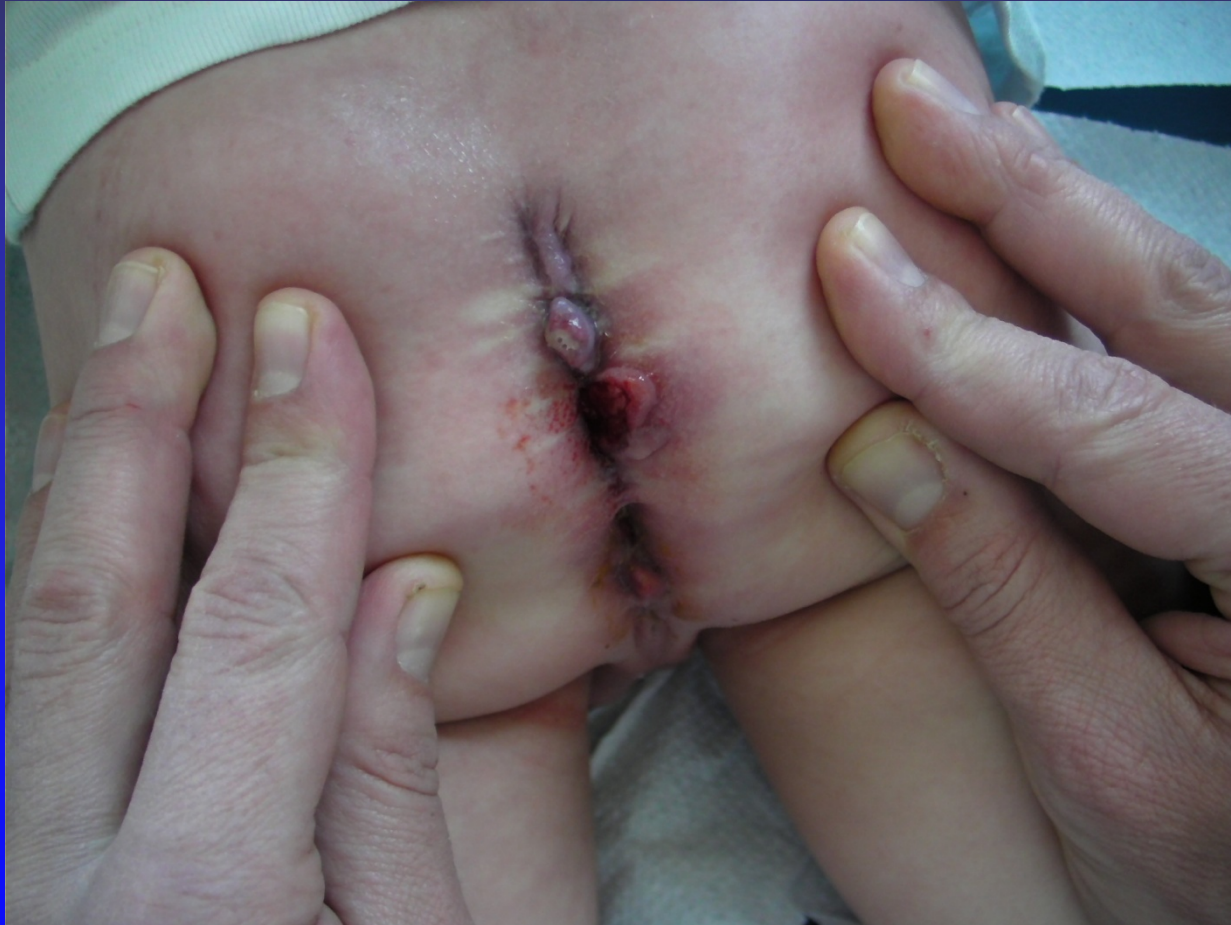# Επιπλοκές περινεϊκού τραύματος

- Επιφανειακή λοίμωξη
- Διάσπαση τραύματος
- Συρρίγιο
- Κάθελξη του ορθού
  
- Καταστροφική λοίμωξη
  - Συρρίγια, Ινώση πυέλου , Ακράτεια
  - Ο ρόλος της σωστής κολοστομίας

Πρόσθια εκτοπία πρωκτού  
Επούλωση μετά διάσπαση τραύματος



# Ορθοδερματικά συρίγγια



A decorative vertical bar on the left side of the slide. It features a gradient from blue at the bottom to yellow at the top. At the top, there are three arrows: a grey one pointing left, a red one pointing right, and a yellow one pointing up.

# Στένωση πρωκτού

- Βραχεία στένωση
  - Ο ρόλος των διαστολών
- Εκτεταμένη στένωση
  - Ισχαιμία
  - Νέα πρωκτοπλαστική

A decorative vertical bar on the left side of the slide. It features a gradient from blue at the bottom to orange at the top. At the top, there are three arrows: a grey one pointing left, a red one pointing right, and a larger orange one pointing up.

# Πρόπτωση βλεννογόνου πρωκτού

- Πρόληψη
  - Συρραφή ορθού στον ανελκτήρα
  - Πρωκτοπλαστική με τάση
  - Tapering διατεταμένου ορθού
- Αντιμετώπιση

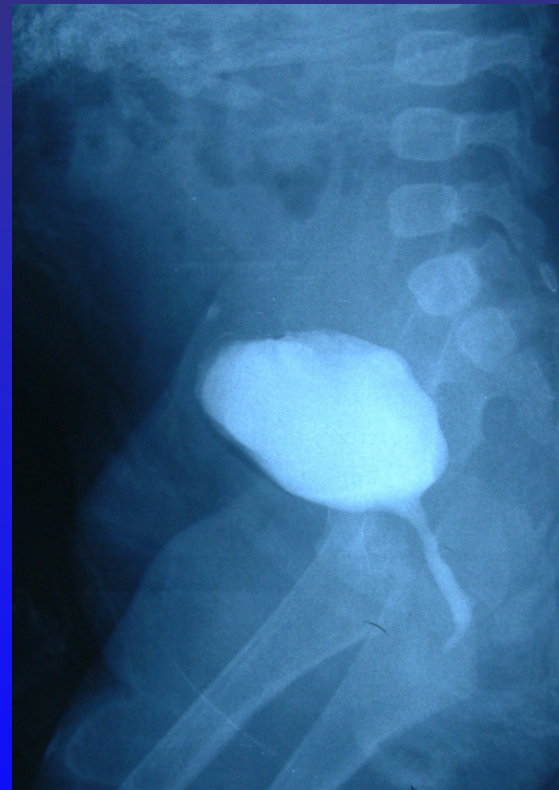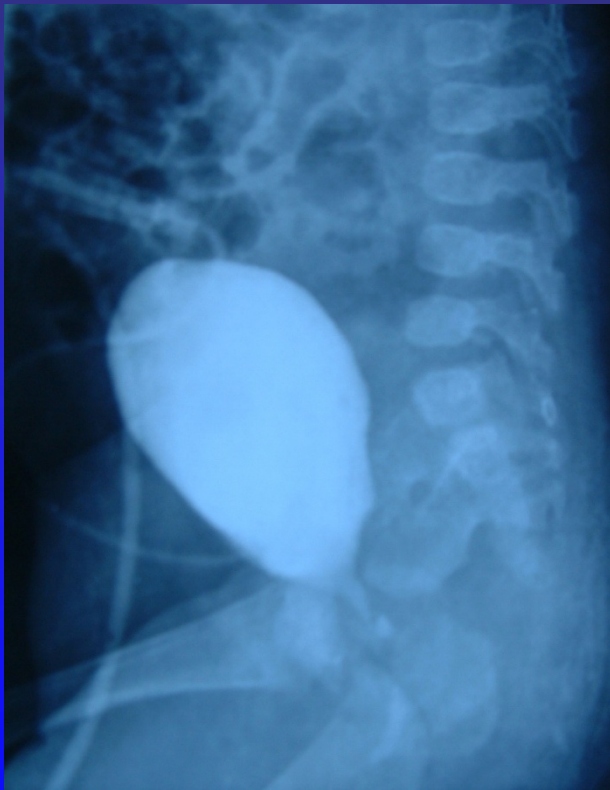# Κακώσεις ουροποιητικού

- Ουρήθρα
  - στένωση, εκκόλπωμα
  - παραμονή συριγγίου
- Ουρητήρας
- Σπερματοδόχες κύστεις
- Σπερματικός πόρος

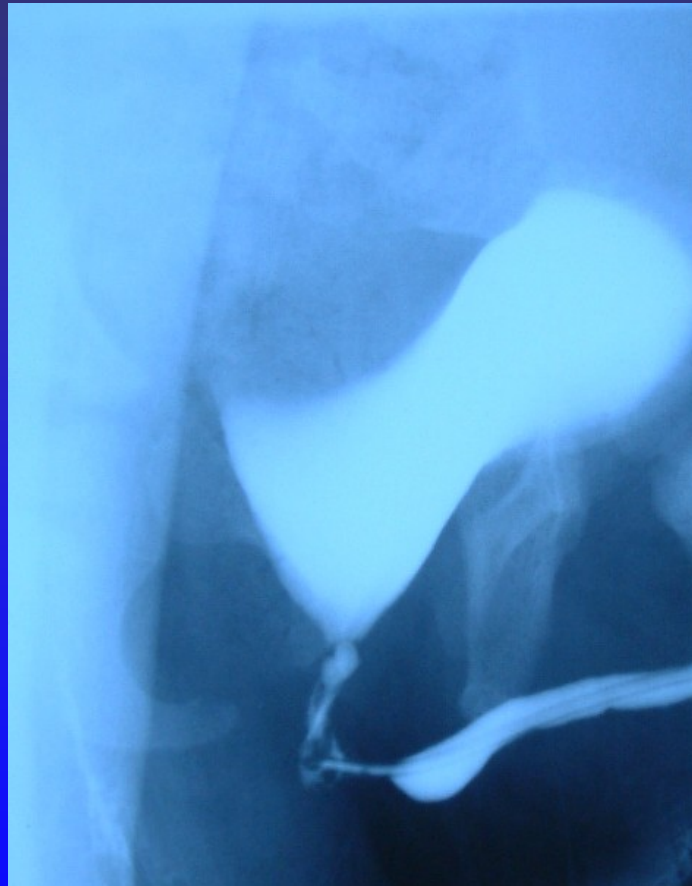




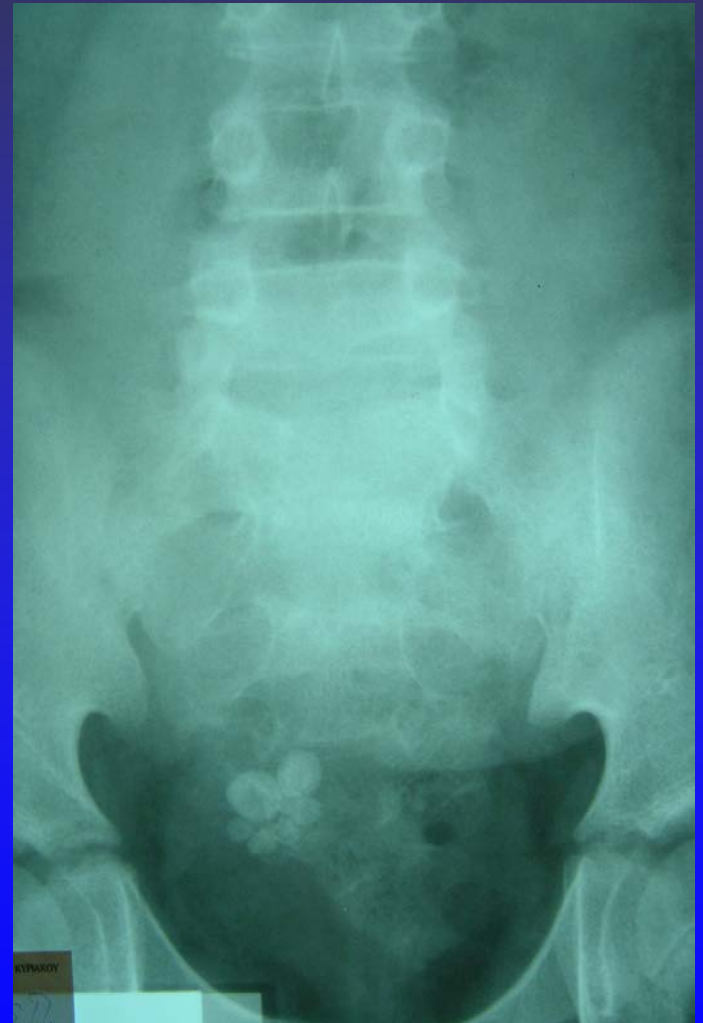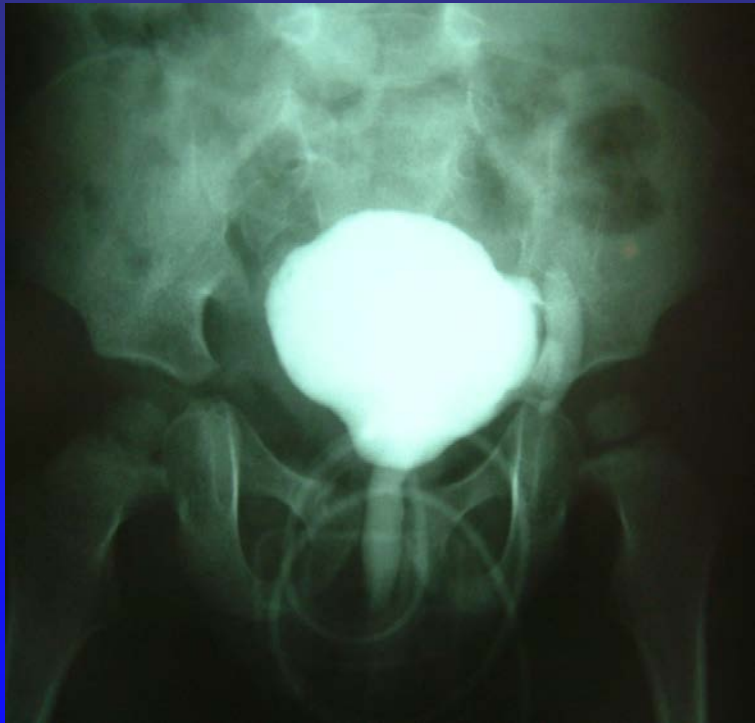# Μετεγχειρητικό ουρηθρο-περινεϊκό συρίγγιο



# Μετεγχειρητική στένωση ουρήθρας σε υψηλή ανωμαλία



# Λιθίαση ουροδόχου κύστεως (Ορθο-κυστικό συρίγγιο)

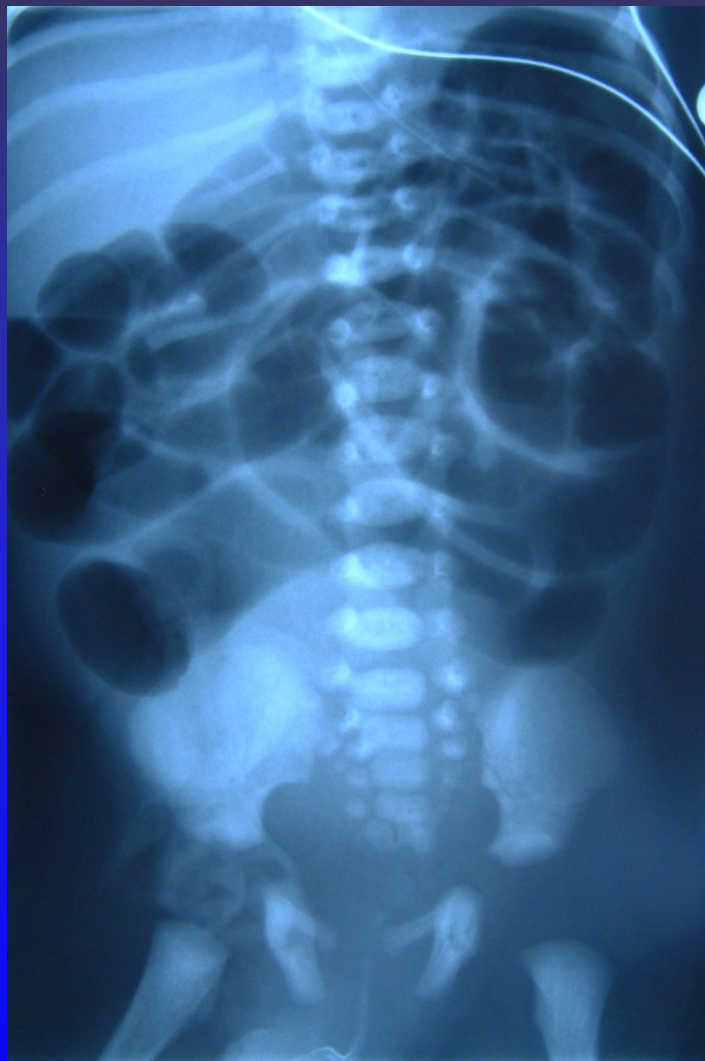

A decorative vertical bar on the left side of the slide, featuring a gradient from blue at the bottom to orange at the top. It includes a grey arrow pointing left at the top, a red arrow pointing right, and a larger orange arrow pointing up.

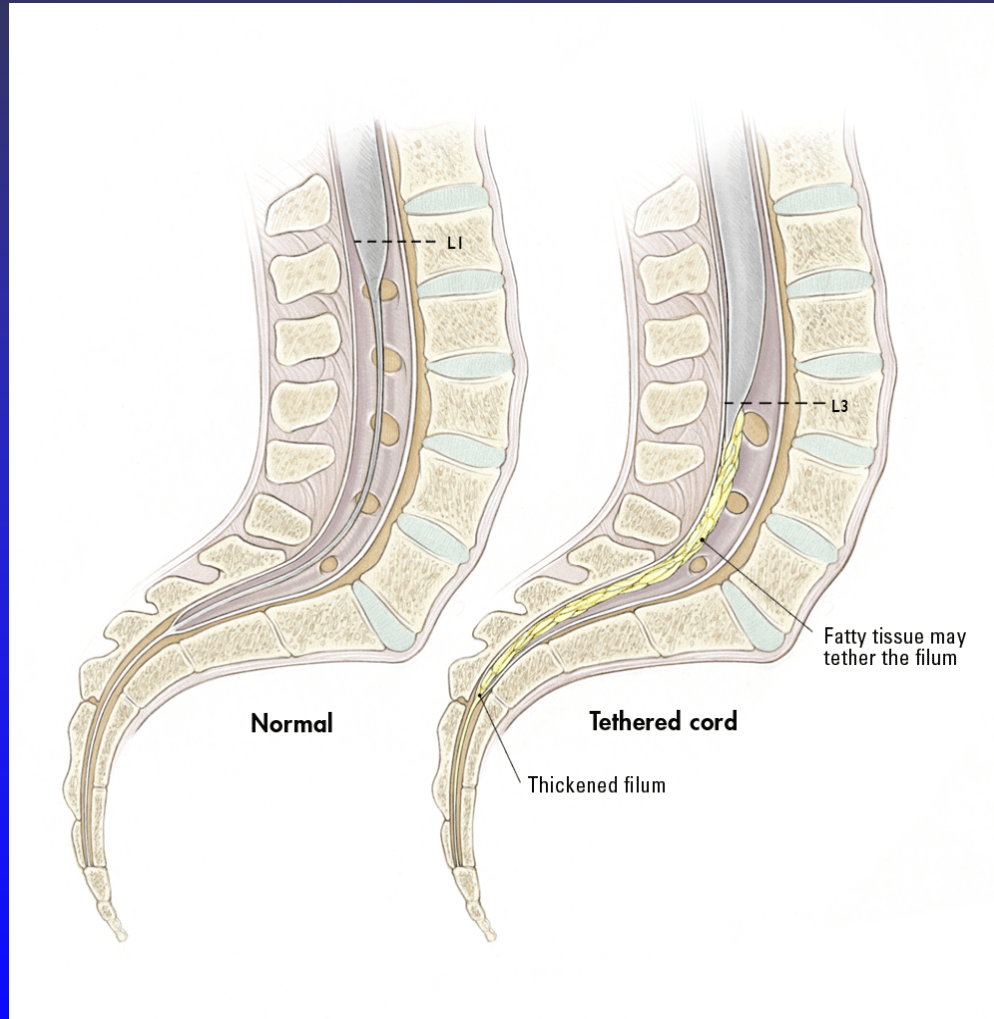
# Νευρογενής κύστη στις ορθοπρωκτικές ανωμαλίες

- Προ-εγχειρητική νευρογενής κύστη
  - Υποπλασία ιερού
  - Παθήσεις νωτιαίου μυελού
- Ιατρογενής κυστική δυσλειτουργία
  - Εκτροπή από τη μέση γραμμή
  - Συμπίεση νεύρων από τον διαστολέα
  - Κοιλιοπερινεϊκές επεμβάσεις

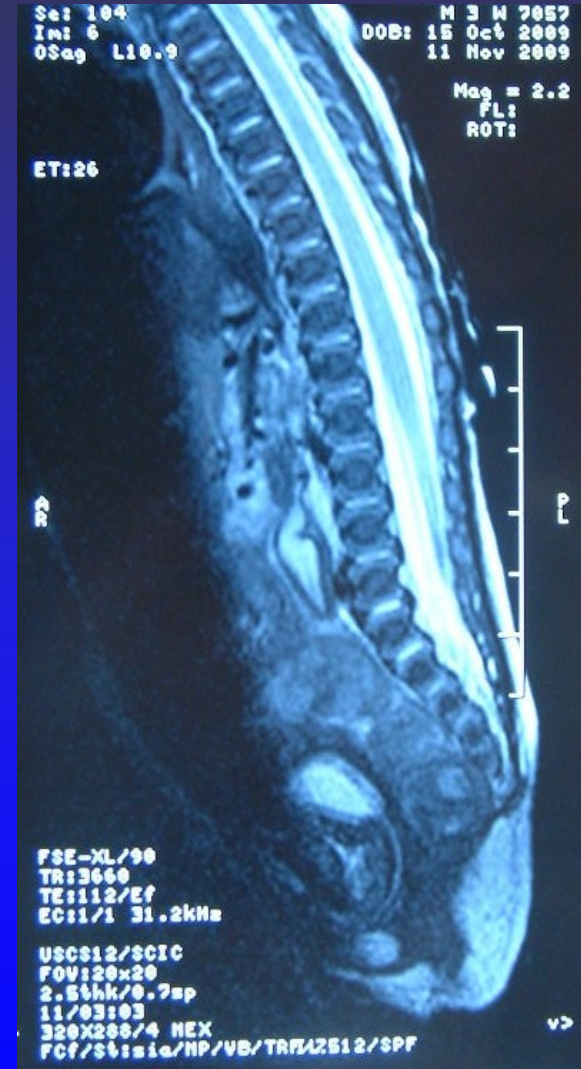
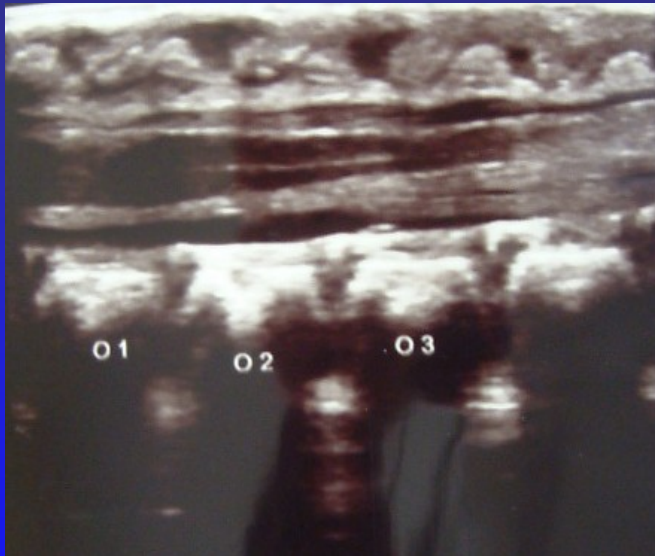
# Υψηλή ατρησία – δυσπλαστικό ιερόν



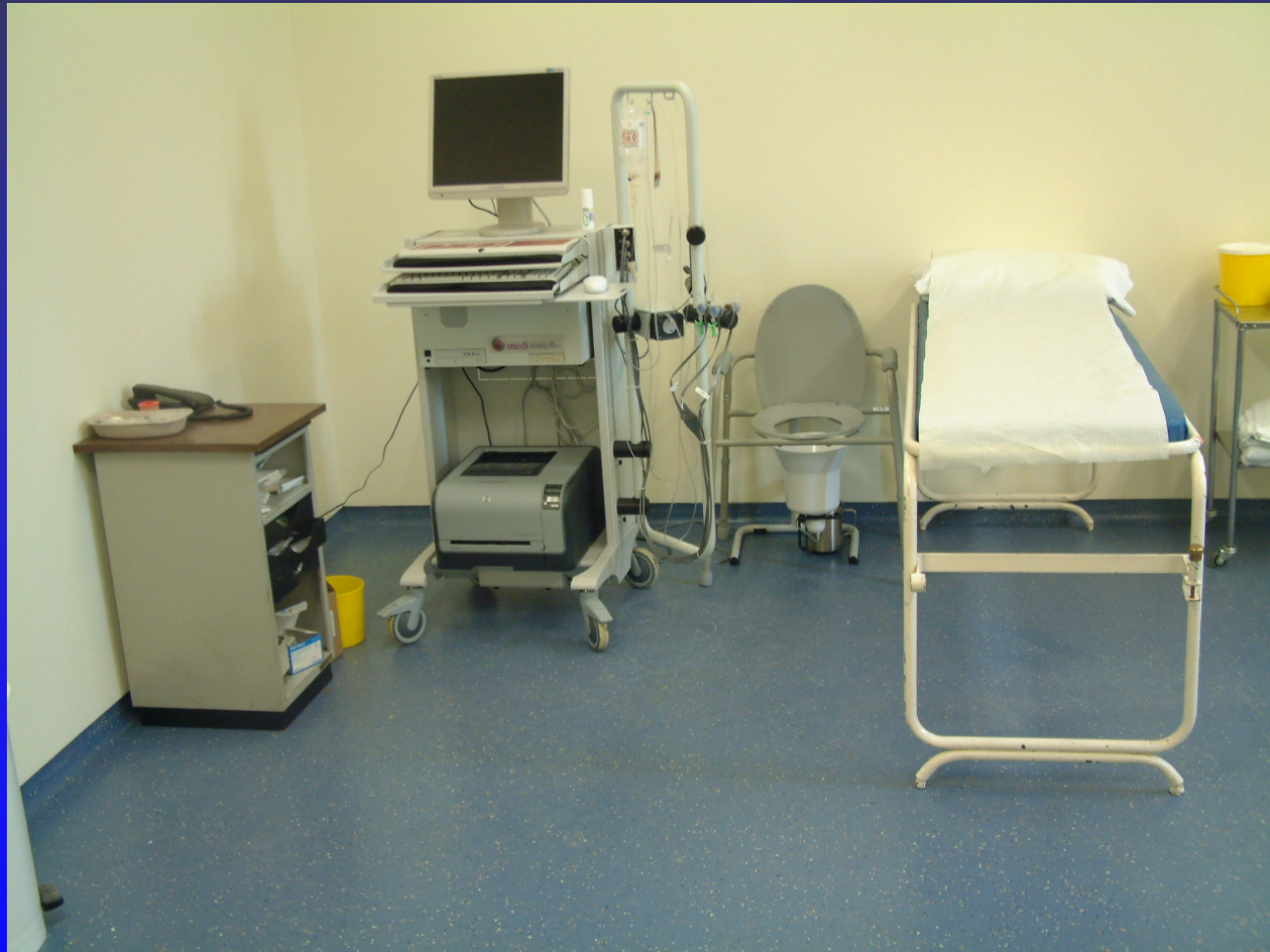# Καθήλωση τελικού νηματίου



# Χαμηλή θέση μυελικού κώνου Καθήλωση τελικού νηματίου



# Το συροδυναμικό μας εργαστήριο



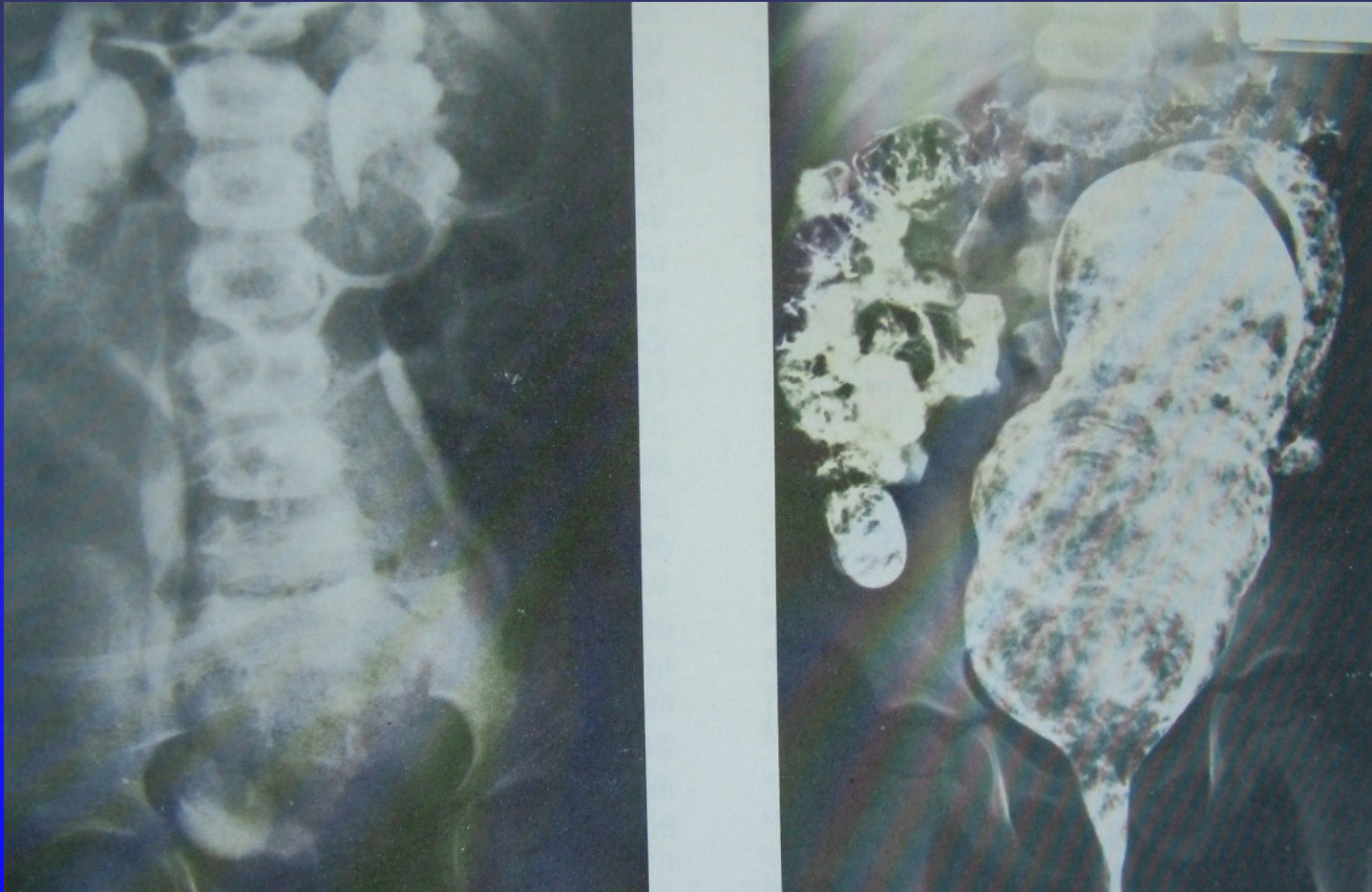



# Δυσκοιλιότητα

- Συχνότερη στις χαμηλές ανωμαλίες
- Ψεδοακράτεια (από υπερπλήρωση)
- **Μεγα-ορθοσιγμοειδές**
- Πρόληψη και θεραπεία
- Χαμηλή προσθία εκτομή ορθού

# Μεγα-ορθοσιγμοειδές



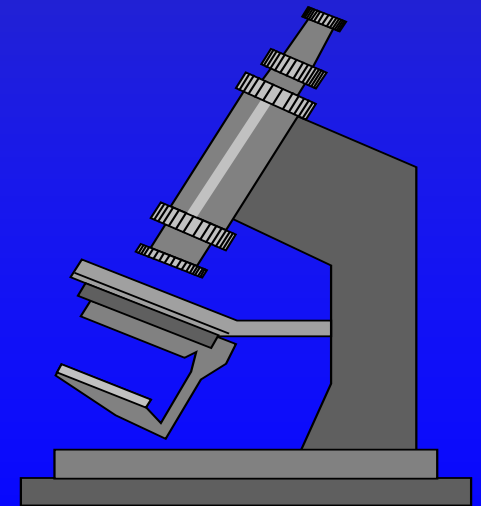
A decorative vertical bar on the left side of the slide. It features a gradient from blue at the bottom to yellow at the top. At the top, there are three arrows: a grey one pointing left, a red one pointing right, and a yellow one pointing up.

# Ακράτεια κοπράνων

- Παλαιές τεχνικές σε υψηλή (100%)
- Υψηλές ανωμαλίες με Pena (70%)
- Χαμηλές ανωμαλίες (20%)
- Δυνατή η πρόγνωση εξ' αρχής

# Ακράτεια Διερεύνηση

- Ακτινογραφία ιερού οστού
- Διάβαση παχέος εντέρου
- Κυστεο-ουρηθρογραφία
- Μαγνητική τομογραφία





# Ακράτεια κοπράνων Συντηρητική Αγωγή

- Καλή πρόγνωση (εκπαιδεύσιμοι)
  - Αντιμετώπιση δυσκοιλιότητας
  - Θεραπεία συμπεριφοράς
  - Biofeedback
- Κακή πρόγνωση (μη εκπαιδεύσιμοι)
  - Υψηλοί υποκλυσμοί

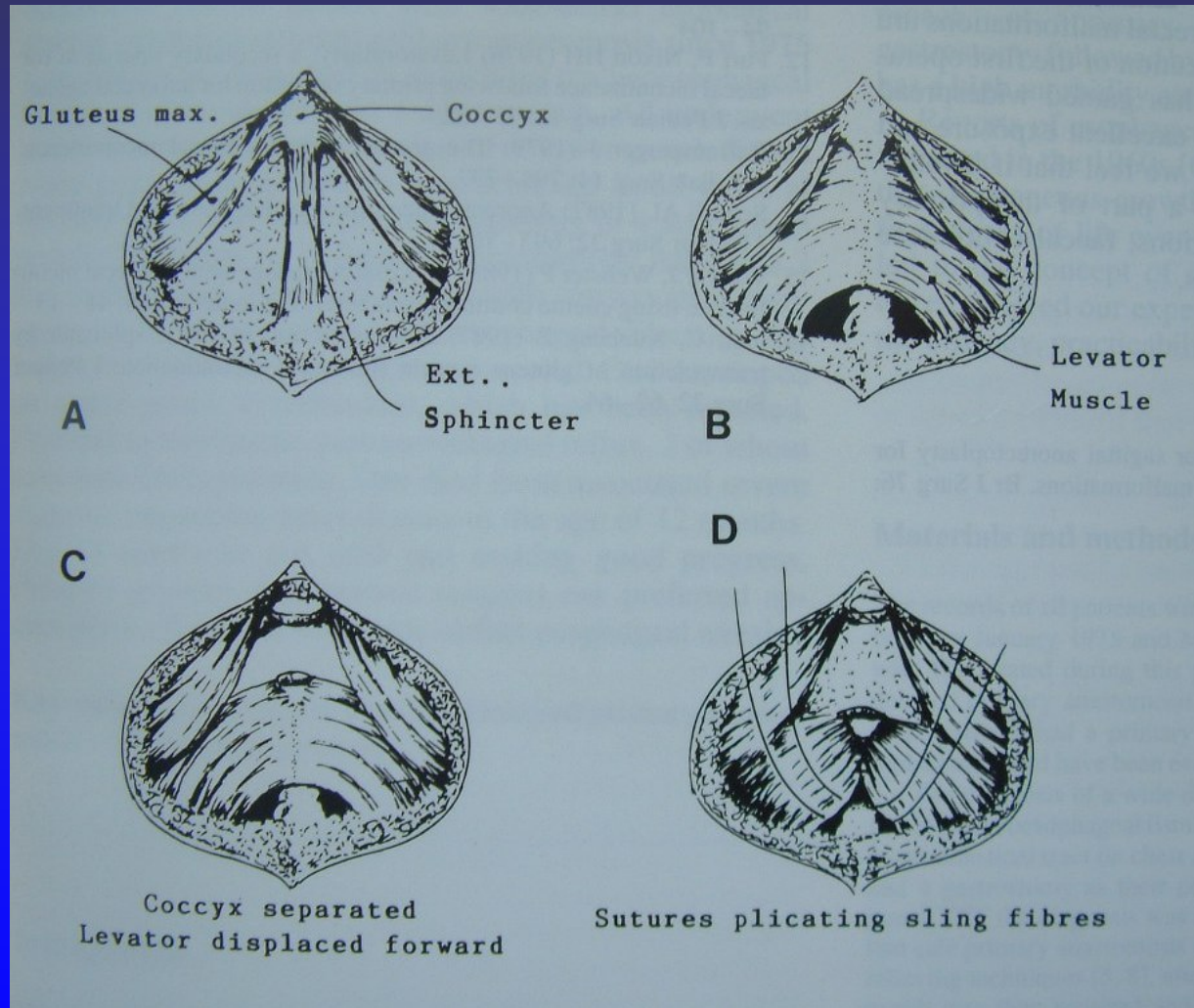
# Ακράτεια κοπράνων

## Χειρουργική αντιμετώπιση

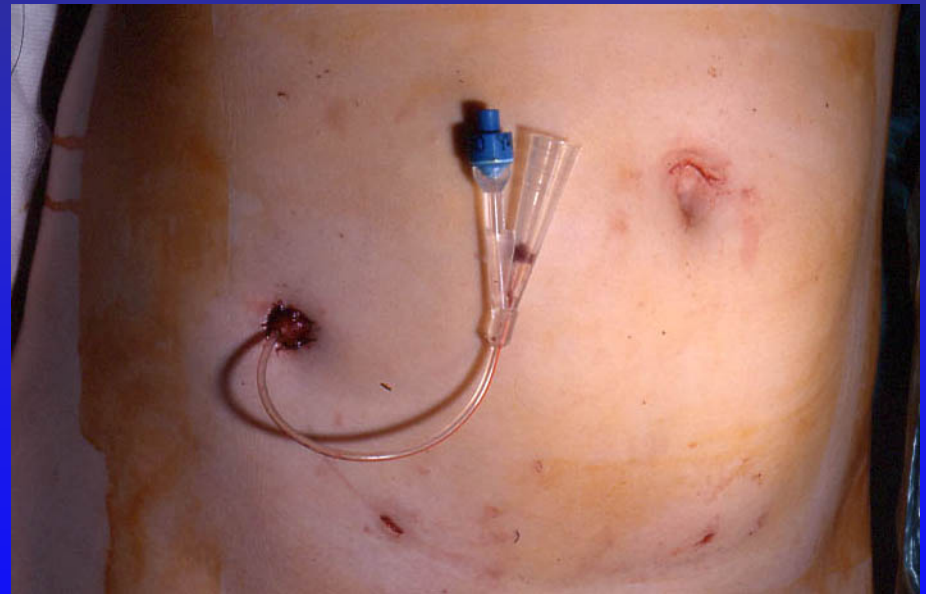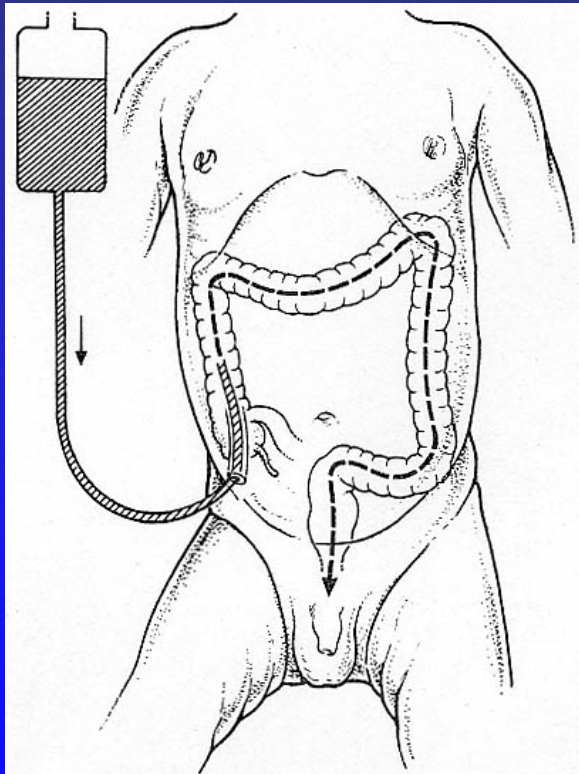
- Καλή πρόγνωση
  - Κακή θέση ορθού στη μαγνητική
    - Επανεγχείρηση πρωκτοπλαστικής
  - Μεγα-ορθοσιγμοειδές
    - Σιγμοειδεκτομή
- Κακή πρόγνωση
  - Εγκρατής σκωληκοειδοστομία (Malone)
  - Μόνιμη κολοστομία



# Ανελκτροπλαστική

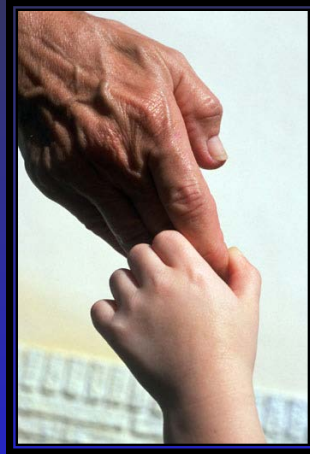

# Εγχείρηση Malone Antegrade Continent Enema (ACE)






# Ακράτεια στις ορθοπρωκτικές ανωμαλίες



Όλοι οι ασθενείς,  
ανεξάρτητα από το είδος της βλάβης,  
είναι δυνατόν και πρέπει να καταστούν  
εγκρατείς στα κόπρανα και στα ούρα  
μετά την ηλικία των τριών ετών

A vertical bar on the left side of the slide, featuring a color gradient from purple at the bottom to yellow at the top. At the top, there are three arrows: a grey one pointing left, a red one pointing right, and a yellow one pointing up.

Τα ανθρώπινα όντα,  
τα οποία είναι μοναδικά  
για την ικανότητά τους να μαθαίνουν  
από την εμπειρία των άλλων,

Είναι επίσης αξιομνημόνευτα  
για την απροθυμία τους να το κάνουν

*Douglas Adams*

